Vascularite à ANCA associé à une microangiopathie thrombotique, un rôle du complément ?

G.Balzer[1], M.Ulrich[2] , JB.Gibier[3],C.Cartery[2]

[(1)] Interne de Néphrologie au CHRU de Lille,[(2)]Service de Néphrologie au CH de Valenciennes[(3)] Service d'Anatomopathologie CHRU de Lille

INTRODUCTION

De nombreuses et récentes études sur les vascularites à ANCA ont montré chez l'Homme ou dans des modèles animaux un rôle de la voie alterne du complément. Certaines ont récemment décrit la présence de lésions histologiques de microangiopathie thrombotique (MAT) sur la biopsie rénale, qui constituent un facteur de mauvais pronostic. Peu ont rapporté la présence de stigmates biologiques de MAT dans le même temps. Nous rapportons le cas d'un patient chez qui il était diagnostiqué une vascularite à ANCA, qui a développé rapidement des stigmates de MAT biologique et histologique.

METHODES

Nous rapportons le cas d'un patient pris en charge dans notre service pour une vascularite à ANCA, ayant développé dans le même temps des stigmates de MAT biologique associés à une MAT histologique. Nous décrivons ses caractéristiques cliniques, biologiques, et la réponse au traitement. Dans un deuxième temps, nous avons procédé à une revue de la littérature sur PUBMED de 1985 à 2021 pour identifier les autres cas de vascularite à ANCA associée à un tableau de MAT biologique et histologique, à l'exclusion des PTT .

RESULTATS

Il s'agissait d'un homme de 70 ans présentant un tableau de vascularite à ANCA type PR3 avec atteinte rénale pulmonaire et ORL. Il bénéficiait d'un traitement initié en urgence associant des échanges plasmatique, ENDOXAN, RITUXIMAB et Corticothérapie. Il développait 10 jours plus tard un tableau de MAT biologique (Tableau 1) et histologique. La biopsie rénale montrait des lésions de MAT glomérulaire et artériolaire (figure 1) associées à une glomérulonéphrite extracapillaire (figure 2). Il était noté une consommation du complément C3 et C4. Il n'y avait pas de processus infectieux. Il n'a pas reçu d'AVACOPAN. L'étude génétique du complément est en cours au moment de ce poster.

Dans la littérature, 7 autres cas ont été rapportés (tableau 1). L'apparition de la MAT biologique est majoritairement concomitante au diagnostic et les lésions de MAT histologique sont présentes dans tous les cas sauf un. L'atteinte rénale est sévère, avec une évolution fréquente vers l'insuffisance rénale terminale. Une consommation de la voie alterne du complément est souvent associée (3 cas sur 7). Des dépôts de complément peuvent être mis en évidence (3 cas sur 7). Une seule mutation dans la voie alterne du complément a pu être identifiée chez ces patients.

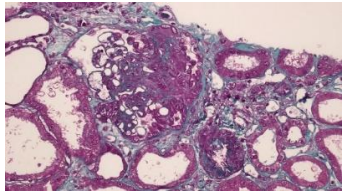

Figure 1

Figure 2

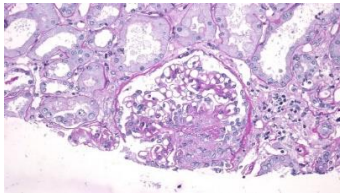

Tableau 1

Age, Sexe	40 F	66 F	50 H	68 F	82 F	57 H	70 F	72 H
ANCA	négatif	MPO	négatif	PR3	MPO	MPO	MPO faible	PR3
C3	bas	normal	bas	Non dispo	normal	normal	bas	bas
C4	normal	normal	normal	Non dispo	normal	normal	normal	bas
Hémoglobine	8,7g/dL	6.7g/dL	7.5g/dL	8,4g/dL	14.5g/dL	8,2g/dL	6.3g/dL	6.2g/dL
Plaquettes	80000/mm3	64000/mm3	44000/mm3	63000/mm3	18000/mm3	59000/mm3	131000/mm3	128000/mm3
Créatinine	75mg/L (dialyse)	107mg/L	64mg/L	92mg/L	83mg/L	14mg/L	96mg/L	44mg/L
Atteinte extra-rénale	Aucune	Aucune	Pulmonaire, ORL	Aucune	Pulmonaire	Pulmonaire, ORL	Aucune	ORL, Pulmonaire
Histologie rénale : MO	Croissant, pas de MAT vasculaire ou glomérulaire	Croissant et MAT vasculaire et glomérulaire	Croissant et MAT vasculaire et glomérulaire	Croissant et MAT vasculaire et glomérulaire	Croissant et MAT vasculaire et glomérulaire	Croissant et MAT vasculaire et glomérulaire	Pas de croissant et présence de MAT vasculaire et glomérulaire	Croissant et MAT vasculaire et glomérulaire
histologie rénale : IF	Aucun dépôt	Non dispo	dépôt IgM C3,C4,C1q	dépôts IgM	Aucun dépôt	dépôt IgA C3 C4	dépôt IgM +++ complément	Aucun dépôt
Délai MAT	3 semaines	concomitant	concomitant	concomitant	concomitant	concomitant	concomitant	concomitant
Evolution	IRCT	IRCT	IRC Stade 4	IRCT	Pas d'IRC	Pas d'IRC	IRCT	IRC stade 4
Mutation	Non disponible	Non disponible	Mutation FH	Non disponible	Non disponible	Pas de mutation	Non disponible	En cours

MO : microscopie optique, IF : immunofluorescence, IRCT : insuffisance rénale chronique terminale

DISCUSSION

Cette revue de la littérature s'intéresse à une entité rare où des patients atteints de vascularite à ANCA avaient de manière concomitante une atteinte histologique et biologique de MAT. Il est maintenant bien admis dans ces deux pathologies le rôle de la voie alterne du complément dans l'atteinte rénale. Ainsi, le traitement repose sur des inhibiteurs de cette voie alterne du complément, dont l'efficacité a été prouvée dans un essai randomisé dans la vascularite à ANCA (ADVOCATE) [1]

Alors que l'atteinte rénale au cours des vascularites à ANCA est classiquement dite pauci-immune, plusieurs études ont pu mettre en évidence sur les biopsies rénales de vascularite à ANCA des dépôts de C5b9 et C3d, notamment chez les patients ayant une activation du complément [2]. Dans notre étude, la présentation rénale était sévère et l'évolution souvent défavorable vers l'IRCT. La présence d'une MAT biologique et histologique était souvent associée à un taux de C3 bas et des dépôts de complément sur la biopsie rénale.

Dans une étude rétrospective sur 115 patients ayant une glomérulonéphrite extracapillaire (GNEC), 21% avaient un taux de C3 bas [3]. Il n'y avait pas de corrélation entre un taux bas de C3 et la présence de dépôts de C3 sur la biopsie. L'hypocomplémentémie était associée à une atteinte rénale plus sévère, une résistance au traitement, et à un pronostic rénal et global plus péjoratif. Avec à la biopsie des lésions de MAT glomérulaire. Dans une autre étude rétrospective de 46 patients [4] comparant les patients ayant un taux de C3 bas (35%) versus C3 normal, des lésions de MAT étaient retrouvées chez 8 des 30 patients biopsiés, de manière plus fréquente quand le C3 était bas, 50% versus 15%. Dans cette étude, seuls 2 patients avaient aussi des stigmates de MAT biologique non détaillés. Là encore, l'insuffisance rénale était plus sévère et l'évolution vers l'IRCT plus fréquente, en cas de C3 bas et/ou de MAT histologique. Dans une étude chinoise sur 220 patients ayant une vascularite à ANCA, 13,6% avaient des lésions histologiques de MAT associée, et avaient au diagnostic une créatinine plus élevée. Ces patients avaient un taux de mortalité plus important.

CONCLUSION

L'association d'une MAT histologique et biologique à une vascularite à ANCA est rarement décrite dans la littérature, mais semble aggraver le pronostic. Le rôle du complément au cours de la vascularite à ANCA est admis et à l'origine de nouvelles thérapeutiques. L'association d'un tableau d'une vascularite rénale avec des lésions de MAT est rare mais pose la question d'une lésion commune sur la cellule endothéliale ou de variants génétiques communs dans la voie alterne du complément. Le mécanisme physiopathologique reste à élucider mais ces patients avec une atteinte rénale sévère pourraient bénéficier des traitements actifs sur la voie alterne du complément.

REFERENCES

(1) RW Jayne et al, NEJM, 2021 ; (2) Chen et Al, Nature, 2017 (3) Lionaki et Al, KIReports 2021 , (4) Manenti et al, CJASN 2015 ;